

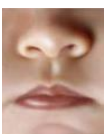






	FORMULÁRIO	Código do Documento
		FORM.DT.022
REGISTRO DE ENFERMAGEM PARA RECÉM-NASCIDO COM DESCONFORTO RESPIRATÓRIO NO BERÇÁRIO	Especialidade	
	Direção Técnica/ Neonatologia	

A - SINCRONIA ENTRE O TÓRAX E O ABDOMEN	B - RETRAÇÃO (afundamento) ENTRE AS COSTELAS	C - RETRAÇÃO XIFÓIDE	D - DILATAÇÃO das NARINAS (batimento as as nasais)	E - GEMIDO (expiratório)	PONTOS
 <p>SINCRONIZADO (quando o RN respira, o tórax e o abdome sobem ao mesmo tempo)</p>	AUSENTE	 <p>AUSENTE</p>	<p>NORMAL</p> 	NÃO ESCUTO NENHUM SOM	0
<p>DESIGUAL (quando o RN respira, o tórax SOBE MENOS que o abdome)</p>	<p>PRESENTE, mas afunda pouco</p> 	<p>PRESENTE, mas afunda pouco</p> 	<p>PRESENTE (quando o RN respira, os lados da narina se abrem para o ar entrar, mas pouco)</p>	<p>AUSCULTO GEMIDO QUANDO USO ESTETO</p> 	1
<p>BALANÇIM</p>  <p>(quando o RN respira, o tórax AFUNDA enquanto o abdome SOBE)</p>	<p>BEM FÁCIL DE VER, afunda bastante entre as costelas</p>	<p>BEM FÁCIL DE VER, afunda bastante</p> 	<p>BEM FÁCIL DE VER (quando o RN respira, os lados da narina se abrem</p>  <p>BASTANTE para o ar entrar)</p>	<p>ESCUTO GEMIDO, SEM PRECISAR DE ESTETO</p>	2

INTERPRETAÇÃO:
NORMAL: entre 0 a 2 **CONSIDERAR OXIGENOTERAPIA E OBSERVAÇÃO: entre 3 a 5** **INDICADO CPAP: RESULTADO ≥ 6 ,**
cianose persistente, saturação < 94% persistente ou apneia

ACOMPANHAMENTO DO RN EM OBSERVAÇÃO RESPIRATÓRIA:

BSA (BOLETIM DE SILVERMAN-ANDERSEN ou ESCORE DE SEVERIDADE RESPIRATÓRIA - ESR)

DATA	HORA	FR	OXIGENOTERAPIA	ASSINATURA E CARIMBO DA TÉCNICA	A	B	C	D	E	TOTAL
			() não () cateter ___ L/min () Hood ___L/min O ₂		BSA					
			() não () cateter ___ L/min () Hood ___L/min O ₂		BSA					
			() não () cateter ___ L/min () Hood ___L/min O ₂		BSA					
			() não () cateter ___ L/min () Hood ___L/min O ₂		BSA					
			() não () cateter ___ L/min () Hood ___L/min O ₂		BSA					